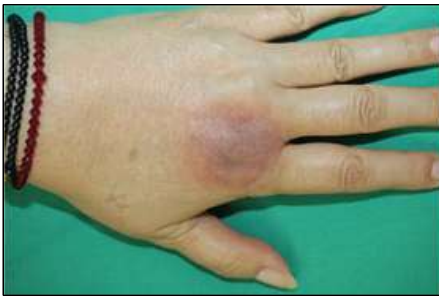

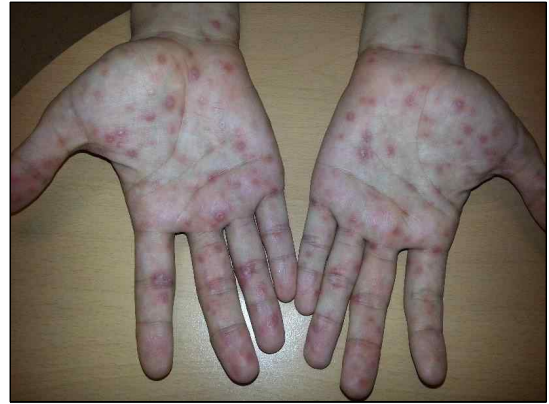40. 42세 여자가 수개월 전부터 가려움을 동반한 원형의 홍반이 주기적으로 왼쪽 손등에만 발생하여 병원에 왔다. 홍반은 1~2주간 지속되었다가 이후 갈색으로 침착되었다. 3~4주 뒤에 다시 가려움을 동반한 홍반이 반복적으로 생겼다. 가정 주부이며 최근 1년 동안 심해진 생리통으로 이부프로펜을 자주 복용 중이다. 혈압 131/87 mmHg, 맥박 72 회/분, 호흡 20회/분, 체온 36.7°C이다. 손 사진(사진 14)이다. 진단은?

- ① 다형홍반
- ② 고리육아종
- ③ 동전피부염
- ④ 모공각화증
- ⑤ 고정약물발진



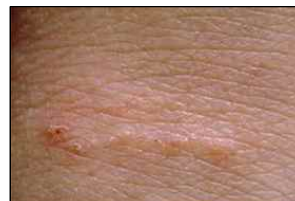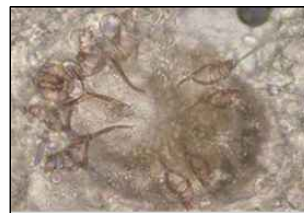
56. 25세 남자가 3일 전부터 피부에 발진이 있어서 병원에 왔다. 손바닥을 포함한 전신에 피부 발진이 있다고 한다. 피부 가려움증은 없다고 한다. 6주 전 성기에 통증이 없는 피부궤양이 발생하였다가 사라졌다고 한다. 혈압 120/80 mmHg, 맥박 72회/분, 호흡 14회/분, 체온 36.5°C이다. 손바닥 사진(사진 24)이다. 검사는?

- ① 수두 항체
- ② 홍역 항체
- ③ 매독혈청검사
- ④ 단순포진바이러스 항체
- ⑤ 사람백혈구항원(HLA) B51



45. 임신 7개월인 33세 여자가 2주 전부터 온몸이 심하게 가렵다고 병원에 왔다. 가려움증은 밤에 특히 심해지며, 손목 굽힘쪽과 손가락 사이에 피부 병변이 생겼다. 그 외 전신 증상은 없다. 직업은 요양병원에서 근무하는 간호사이다. 같이 사는 20개월 딸도 같은 증상을 호소한다. 혈압 120/72 mmHg, 맥박 78회/분, 호흡 20회/분, 체온 36.5°C이다. 피부 사진(사진 30-1)과 손가락 사이 피부 병변 부위를 굽어서 시행한 현미경 검사 결과(사진 30-2)이다. 치료는?

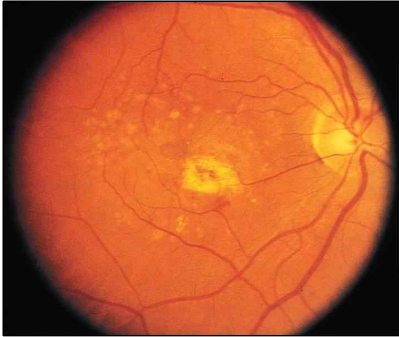
- ① 스테로이드제 크림
- ② 경구 이버멕틴
- ③ 퍼메트린 크림
- ④ 린단 로션(1% gamma-benzene hexachloride)
- ⑤ 국소 터비나핀



8. 75세 남자가 1주 전부터 오른쪽 눈으로 시계를 볼 때 중심부가 검게 보이는 것을 느꼈고, 달력의 큰 글씨가 휘어져 보여 병원에 왔다. 특별한 병력은 없으며 30갑·년의 흡연자이다. 검사 결과는 다음과 같다. 안저 검사 사진(사진 4)이다. 진단은?

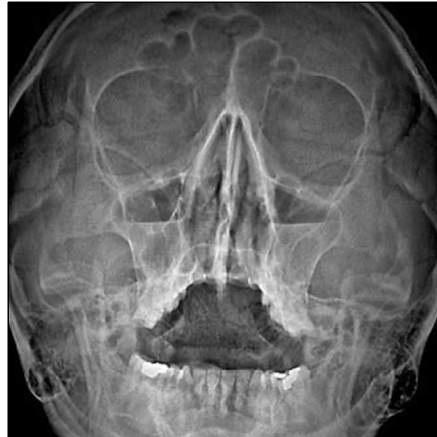시력: 우안 0.08, 좌안 0.3
안압: 우안 19 mmHg, 좌안 18 mmHg
세극등현미경검사: 중등도의 핵경화 소견

- ① 백내장
- ② 망막박리
- ③ 망막색소변성
- ④ 개방각 녹내장
- ⑤ 나이관련 황반변성



12. 70세 여자가 1주일 전부터 기침이 나서 병원에 왔다. 얼굴 광대뼈 부분에 통증과 누른 가래가 동반되었다. 고혈압, 당뇨병은 없다. 비흡연자이다. 혈압 120/80 mmHg, 맥박 84회/분, 호흡 18회/분, 체온 38.2°C이다. 가슴 청진에서 호흡음은 정상이다. 코결찰 X선사진(사진 5)이다. 치료는?

- ① 항생제
- ② 항진균제
- ③ 항바이러스제
- ④ 항히스타민제
- ⑤ 스테로이드제

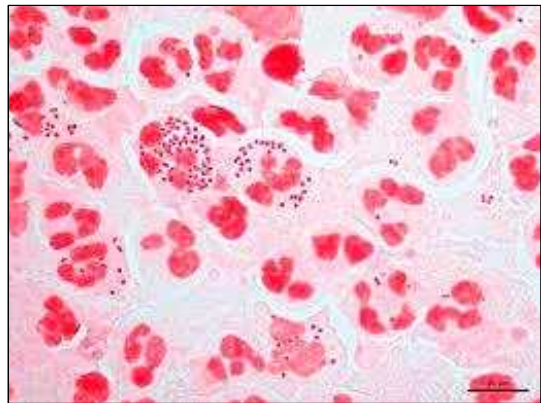


19. 28세 남자가 5일 전부터 요도 분비물이 있다며 병원에 왔다. 요도가 가렵고 소변 볼 때 아프다고 한다. 1주 전 클럽에서 만난 여자와 성관계를 했다고 한다. 혈압 120/70 mmHg, 맥박 72회/분, 호흡 18회/분, 체온 36.6°C이다. 요도에서 화농성의 분비물이 보인다. 소변검사 결과는 다음과 같다. 요도 분비물의 그람염색 사진(사진 9)이다. 치료는?

잠혈 (-), 단백질 (+)

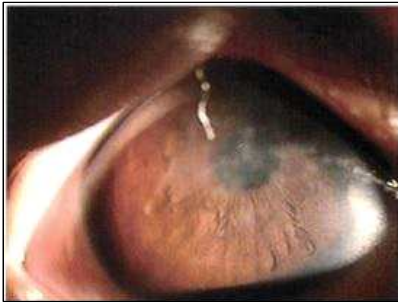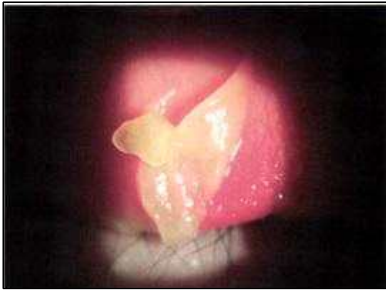백혈구 다수/고배율시야, 적혈구 0~1/고배율시야

- ① 세프트락심 근육 주사
- ② 아시클로버 경구 투여
- ③ 독시사이클린 경구 투여
- ④ 벤자틴페니실린G 근육 주사
- ⑤ 세프트라이악손 근육 주사 + 아지트로마이신 경구 투여



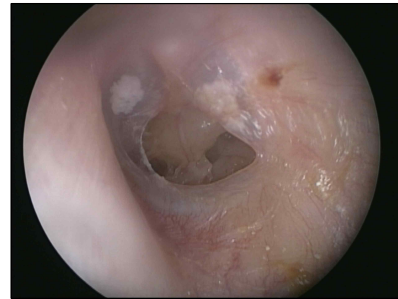
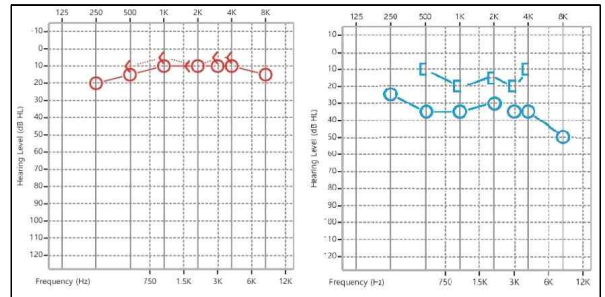
28. 10세 남아가 5일 전부터 양쪽 눈이 빨갛고 눈물이 나서 병원에 왔다. 증상 발생 전날 수영장을 다녀왔다고 하며 어제부터 눈부심이 심해졌다고 한다. 평소 건강하고 알레르기도 없다. 혈압 110/60 mmHg, 맥박 85회/분, 호흡 20회/분, 체온 36.5°C이다. 세극등검사서 각막 상피 아래에 혼탁이 다수 관찰되며, 결막충혈과 함께 눈꺼풀결막에 막이 관찰된다. 세극등 사진(사진 11-1, 11-2)이다. 막이 벗겨진 부분에서 출혈은 없다. 진단은?

- ① 유행각결막염
- ② 무렌 각막궤양
- ③ 아토피각결막염
- ④ 급성 세균결막염
- ⑤ 클라미디아결막염



16. 40세 남자가 3개월 전부터 왼쪽 귀가 잘 들리지 않는다고 병원에 왔다. 귀 먹먹함이 동반되었으며 이루, 이명은 없다. 3년 전 왼쪽 귀에서 진물이 나와 중이염 진단 후 약물치료를 받고 호전된 과거력이 있고, 수술력은 없다. 혈압 120/60 mmHg, 맥박 65회/분, 호흡 14회/분, 체온 36.5°C이다. 이경 검사 사진(사진 6-1)과 순음청력검사 결과(사진 6-2)이다. 치료는?

- ① 항생제 투여
- ② 스테로이드 투여
- ③ 고막절개술
- ④ 고막성형술
- ⑤ 외이도 이물 제거술



43. 31세 남자가 2시간 전부터 온몸이 가렵다며 병원에 왔다. 3시간 전에 목이 아프고 근육통이 있어 소염진통제를 먹었다고 한다. 1년 전에도 감기약을 먹고 비슷한 증상이 있었다고 한다. 호흡곤란이나 복통은 없다고 한다. 혈압 140/80 mmHg, 맥박 102회/분, 호흡 22회/분, 체온 36.7°C이다. 피부 사진(사진 22)이다. 치료는?

- ① 항히스타민제
- ② 항류코트리엔제
- ③ 스테로이드 도포
- ④ 스테로이드 주사
- ⑤ 에피네프린 주사

